

# კარის ვენის სიმსივნური თრომბის რეკანალიზაცია გამოსახვის მეთოდთა კონტროლით - ტექნიკა და უსაფრთხოება

ელენე გოცირიძე<sup>1,2</sup>, თამთა აზრუმელაშვილი<sup>1,3</sup>, მალხაზ მიზანდარი<sup>1,3</sup>

<sup>1</sup>თბილისის სახელმწიფო სამედიცინო უნივერსიტეტი, თბილისი, საქართველო; <sup>2</sup>სამედიცინო ცენტრი მრჩეველი, თბილისი, საქართველო; <sup>3</sup>შპს „ნიუ ჰოსპიტალი“, დიაგნოსტიკური და ინტერვენციული რადიოლოგიის დეპარტამენტი, თბილისი, საქართველო

პასუხისმგებელი პირი: ელენე გოცირიძე, Gotsiridze.elene@gmail.com

DOI: <https://doi.org/10.48412/GTBGS.2024.13.56-61>

## რეზიუმე

კარის ვენის სიმსივნური თრომბი (კვსთ) წარმოადგენს ჰეპატოცელულური კარცინომის (ჰცკ) ყველაზე ხშირ გართულებას. აღნიშნული გართულება განაპირობებს ღვიძლის ფუნქციისა და ზოგადი მდგომარეობის სწრაფ გაუარესებას და პაციენტის გადასვლას ინკურაბელურ კოჰორტაში. შესაბამისად, კარის ვენის სიმსივნური თრომბით (კვსთ) გართულებული ჰცკ-ს შემთხვევაში პაციენტები ბარსელონას კლინიკის ღვიძლის კიბოს სტადიის/ხარისხის შეფასების სისტემით (BCLC) კლასიფიცირდებიან, როგორც შორს წასული სიმსივნური პროცესის მქონე (BCLC Stage-C). აღნიშნული პოპულაცია ღვიძლის დაზიანების სიმძიმისა და თრომბოზის გავრცელების კუთხით მრავალფეროვანია, მკურნალობის მეთოდები რჩება საკამათო.

**კვლევის მიზანი:** კარის ვენის სიმსივნური თრომბის გამოსახვის მეთოდთა კონტროლით შესრულებული რეკანალიზაციის ორიგინალური მეთოდის წარმოდგენა; აღნიშნული მეთოდიცა გულსხმობს სიმსივნური თრომბის კანგაგლით, ტრანსკატეტრად ენდოპორტული რადიოსიზშირული აბლაციასა (რსა) და სტენტის იმპლანტაციას. ამავე დროს განხილულია აღნიშნული ჩარევის უსაფრთხოება და ტექნიკური შედეგები.

**კვლევის მასალა და მეთოდები:** ჩვენ ჩავატარეთ კვსთ-ით გართულებული ჰცკ-ის მქონე 25 პაციენტზე კანგაგლით რეკანალიზაცია, რა დროსაც გამოყენებულ იქნა 8 Fr დიამეტრის ინოვაციური ბიპოლარული ენდოპორტული რადიოსიზშირული აბლაციის (რსა), მოწყობილობა. აბლაციის შემდეგ კარის ვენის შევიწროებულ სემენტი-ს ხორციელდებოდა 14 მმ დიამეტრის თვითგაშლადი ვასკულური სტენტის იმპლანტაცია. ჩარევის შედეგის დოკუმენტირება ხდებოდა პოსტპროცედურული პორტოგრაფიით. ტექნიკის მოდიფიცირება (სამუშაო არხის ემბოლიზაცია კოილით და საემბოლიზაციო ღრუბელით) მოხდა სამუშაო არხიდან სისხლდენით გართულების გამოვლენის შემდეგ.

**შედეგები:** კვსთ-ის ენდოპორტული რსა-სა და სი-ის პროცედურის ყველა ეტაპის შესრულება მოხერხდა 24 (96%) შემთხვევაში; ინტრაპერიტონეული სისხლდენა მანიპულაციის სამუშაო არხიდან, რომელიც კუპირებულ იქნა კონსერვატიულად, გამოვლინდა ერთ შემთხვევაში (4%). პროცედურასთან ასოცირებულ სხვა გართულებებს ადგილი არ ჰქონია. მანიპულაციის შემდგომი პორტოგრაფიით დადასტურდა კარის ვენის გამავლობის აღდგენა ყველა ტექნიკურად დასრულებულ შემთხვევაში.

**დასკვნა:** კვსთ-ის რეკანალიზაცია ენდოპორტული რადიოსიზშირული აბლაციითა და სტენტის იმპლანტაციით ტექნიკურად შესაძლებელია და საკმარისად უსაფრთხოა. აუცილებელია აღნიშნული ჩარევის კლინიკური შედეგების შეფასება და მისი ეფექტურობის შედარება კარის ვენის რეკანალიზაციის სხვა მეთოდებთან.

**საკვანძო სიტყვები:** ჰეპატოცელულური კარცინომა (ჰცკ); კარის ვენის სიმსივნური თრომბი (კვსთ); რადიოსიზშირული აბლაცია (რსა); სტენტის იმპლანტაცია (სი); ტრანსკატეტრული ქემოემბოლიზაცია (ტაქე)

## შესავალი:

ჰეპატოცელულური კარცინომა წარმოადგენს ყველაზე გავრცელებულ ღვიძლის პირველად კიბოს, ავთვისებიანი სიმსივნეებიდან სიხშირის მიხედვით რიგით მეექვსეა და კიბოსთან ასოცირებული ლეტალობის მეოთხე წამყვანი მიზეზია მსოფლიოში.<sup>4,8</sup> ჯანმოს 2020 წლის მონაცემთა ბაზის მიხედვით 2020 წელს, ღვიძლის კიბოს დიაგნოზი დაახლოებით 905,700 ადამიანს დაუსვეს, ხოლო 830,200 ადამიანი გარდაიცვალა ღვიძლის კიბოთი, მსოფლიოში.<sup>9,10</sup> კვსთ არის ციროზით განპირობებული ჰეპატოცელულური კარცინომის ყველაზე ხშირი გართულება, იგი ვითარდება ჰცკ-ის მქონე პაციენტების 10-40%-ში.<sup>4,11,12</sup> კვსთ არის სისხლძარღვის ინვაზია; რადგან ჯანმრთელი ღვიძლის პარენქიმის

სისხლმომარაგება 70%-ით ხორციელდება კარის ვენის საშუალებით.<sup>12,13,14</sup> სიმსივნური თრომბის გავრცელება კარის ვენის მთავარ ტოტში იწვევს ღვიძლის პარენქიმის სისხლმომარაგების მკვეთრ შეზღუდვას.<sup>1,6,7,15,17</sup> ასეთ დროს პროგნოზი განსაკუთრებით მძიმეა, რაც განპირობებულია პორტული ჰიპერტენზიით, შემდგომი ასციტის და ვარიკოზული სისხლდენის მაღალი რისკით, ღვიძლის ფუნქციის გაუარესებით და საბოლოოდ – ღვიძლის უკმარისობის განვითარებით, რაც მნიშვნელოვნად ზღუდავს არა მხოლოდ მკურნალობის რადიკალურ მეთოდებს (ქირურგიული რეზექცია და ტრანსპლანტაცია), არამედ ისეთ პალიატიურ, თუმცა მეტად ეფექტურ მკურნალობას, როგორცაა სიმსივნის ტრანსკატეტრული ქემოემბოლიზაცია (ტაქე).<sup>3,6,8,12,14</sup>



**სურათი 1.** ენდოვასკულური ბიპოლარული რადიოსიზშირული აბლაციის კათეტერი „Habib™“

<sup>16,18,19</sup> აღსანიშნავია ის ფაქტი, რომ ჰცკ-ის მიმდინარეობა შემთხვევათა უმრავლესობაში უსიმპტომაა, არ ვლინდება კლინიკურად, სანამ არ მიაღწევს დიდ ზომას, სისხლძარღვში ინვაზიას/თრომბოზს,<sup>6,15,19</sup> ამ შემთხვევაში გამოსავალი უკიდურესად არაკეთილსაიმედოა, ამ მდგომარეობის მენეჯმენტისათვის მოწოდებული ქირურგიული თრომბექტომიის, ინტრავენური და ლოკალური თრომბოლიზისის შედეგები საეჭვოა, რაც დღის წესრიგში აყენებს ამ გართულების სამკურნალოდ ჩარევის ალტერნატიული მეთოდების შემუშავებას.<sup>3,7,11,19</sup>

ენდოვასკულური ბიპოლარული რადიოსიზშირული აბლაციის კათეტერი (Habib™ VesOpen, EMcision Limited, დიდი ბრიტანეთი; სურათი 1) თავდაპირველად შემუშავებულია სანაღვლე გზების სიმსივნეების ენდოსკოპიური აბლაციისთვის. ასევე აღნიშნული მოწყობილობა გამოყენებულია პრეკლინიკურ კვლევებში სისხლძარღვთა სანათურის დიამეტრის მოდელირებისა და შესაბამისად, სისხლის ნაკადის გაზრდისათვის.<sup>13,21</sup> მიზანდარი და თანავტორების მიერ აღწერილია ენდო-

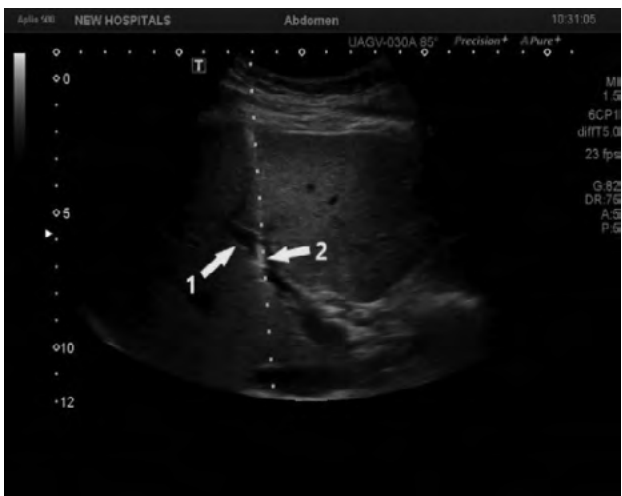ვასკულური რსა-ის ჩატარება ქირურგიული ჩარევის უკუჩვენების მქონე რ პაციენტთან, რომელთაც აღნიშნებოდათ ჰცკ, გართულებული კვსთ-ით; ამ მონაცემებით მიღწეულ იქნა კარის ვენის გამავლობის გაუმჯობესება, რაიმე მნიშვნელოვანი გართულების გარეშე.<sup>13</sup> ჩვენ აღნიშნული მოწყობილობა გამოვიყენეთ სიმსივნური თრომბის კანგავლითი რეკანალიზაციისათვის როგორც ადაპირებული, ახალი სამკურნალო მეთოდი, რა დროსაც ხდებოდა კარის ვენის თრომბირებული სევმენტის გამავლობის აღდგენა ენდოსკოპიული რსა-ითა და ვასკულური სტენტის იმპლანტაციით.

**კვლევის მეთოდები და მასალები:**

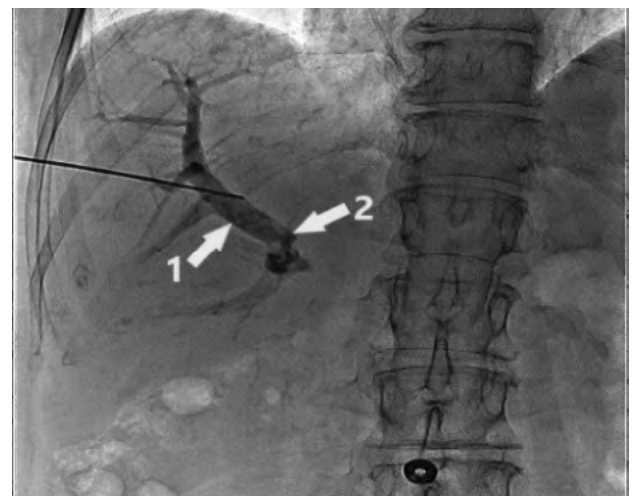ჰცკ-ის მქონე 25 პაციენტს, რომლებსაც აღნიშნებოდათ ძირითადი დაავადების გართულება კვსთ-ით და არ წარმოადგენდნენ რადიკალური მკურნალობის კანდიდატებს, ჩაუტარდა ახალი მცირეინვაზიური პროცედურა, აქედან 22 პაციენტს აღნიშნებოდა ქრონიკული C ვირუსული (HCV) ინფექცია და ღვიძლის ციროზი (88%), 3-ს ქრონიკული ქრონიკული B ვირუსული (HBV) ინფექცია, ღვიძლის ციროზის გარეშე (12%).

3 პაციენტს აღნიშნებოდა კარის ვენის მთავარი ტოტის სრული თრომბოზი (12.5%), 6 პაციენტს კარის ვენის მთავარი ტოტის არასრული თრომბოზი, მარცხენა მთავარი ტოტის სრული თრომბოზით (25%), ხოლო 15-ს კარის ვენის მთავარი ტოტის არასრული თრომბოზი, მარჯვენა მთავარი ტოტის სრული თრომბოზით (62.5%). ჩარევის ჩვენებას წარმოადგენდა ღვიძლის ფუნქციის გაუარესება ან/და ასციტური სითხის გაჩენა, ან მომატება.

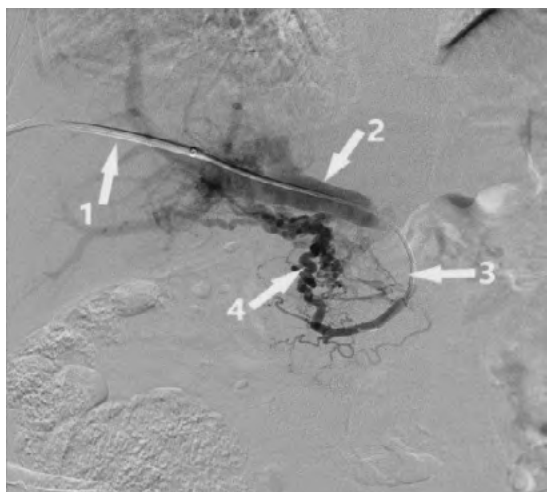
რეკანალიზაციის პროცედურა სრულდებოდა კათეტერიზაციის ლაბორატორიაში, კანგავლით, გამოსახვის მეთოდთა კონტროლით. კარის ვენის „სამიზნეს“ წარმოადგენდა კარის ვენის პერიფერიული, თრომბისგან თავისუფალი სევმენტი. ინტრავენური სედაციისთვის გამოყენებულ იქნა მიდაზოლამი 1% და სუბლიმბაზი (0.005%) და ადგილობრივი ანესთეზიის (2.0 % ლიდოკაინი) ქვეშ, კანის შესაბამისი დამუშავების შემდეგ შერჩეულ იქნა საპუნქციო წერტილი, შესრულდა



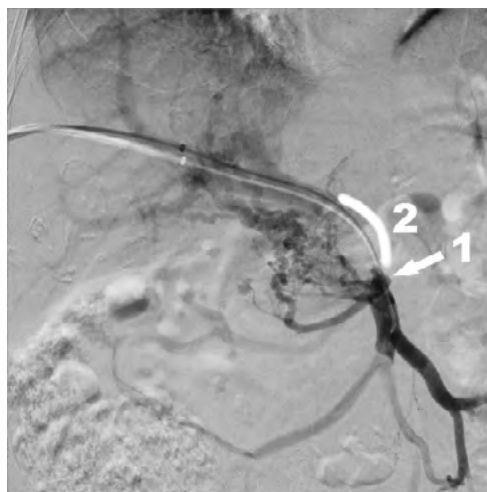
**სურათი 2.** პ. ულტრაბგერით დამიზნებული პუნქცია  
1 - პუნქციის სამიზნე - მარჯვენა კარის ვენის ტოტი  
2 - საპუნქციო ნემსი კარის ვენაში



**სურათი 3.** პ. 1 - კარის ვენის „სამიზნე“ სევმენტი კონტრასტის შეყვანის შემდეგ  
2 - კვსთ-ის პერიფერიული („ზედა“) კიდე



**სურათი 4.** პ. 1 - 8 Fr დიამეტრის ინტროდიუსერი  
2 - კარის ვენის პერიფერიული სეგმენტი (კვსთ-ის „ზემოთ“) 3 - 5 Fr დიამეტრის მიმმართველი კათეტერი გატარებულია თრომბში  
4 - კარის ვენის კავერნოზული ტრანსფორმაცია (პორტა-პორტული ანასტომოზები)



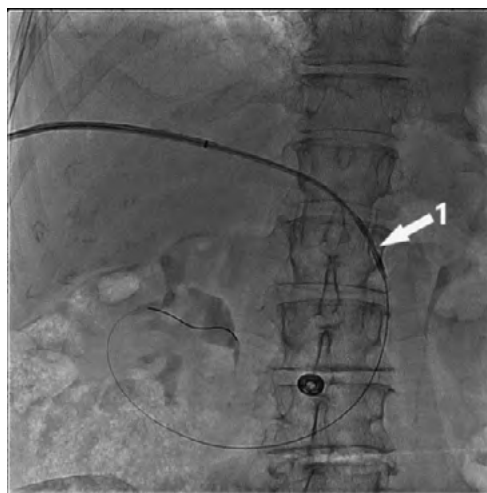
**სურათი 5.** პ. 1 - თრომბისგან თავისუფალი ჯორჯლის ზემო ვენის დისტალური მონაკვეთი (თრომბის „ქვემოთ“)  
2 - კარის ვენის ცენტრალური ლეროს თრომბირებული სეგმენტი

კარის ვენის თრომბული მასებისგან თავისუფალი პერიფერიული მონაკვეთის პუნქცია 18G დიამეტრის საპუნქციო ნემსით (Cook Medical, Bloomington IN, USA), ულტრაბგერითი კონტროლით (სურათი#2), ფერადი დოპლერული კვლევის გამოყენებით, დროის რეალურ მასშტაბში. „სამიზნემდე“ საპუნქციო ნემსი გაივლის ლეიძლის შეუცვლელ პარენქიმას, ნემსის კანულიდან ვენური სისხლის მიღების შემდგომ მანიპულაცია გადადიოდა რენტგენოსკოპული კონტროლის ფაზაში, რა დროსაც საკონტრასტო ნივთიერების შეყვანით რენტგენოლოგიურად დასტურდება ნემსის ადეკვატური პოზიცია, რის შემდეგაც ნემსის კანულაში თავსდება 0.035-inch დიამეტრის გამტარი მავთული (Roadrunner®, Cook Medical Europe, Limerick, Ireland; და მისი გაყოლებით კი - 8 Fr დიამეტრის ინტროდიუსერი (Radifocus®, Terumo Europe, Leuven, Belgium) რომლის საშუალებითაც სრულდება პორტოგრაფია დათრომბილი მონაკვეთის პერიფერიულად („ზემოთ“); (სურათი #3). ამის შემდეგ დიგიტალური სუბტრაქციული პორტოგრაფიის კონტროლის ქვეშ გამტარი მავთულისა და 5 Fr დიამეტრის მიმმართველი კათეტერის (Radifocus®, Glidecath®, Terumo Europe, Leuven, Belgium) საშუალებით თრომბული მასების გავლით

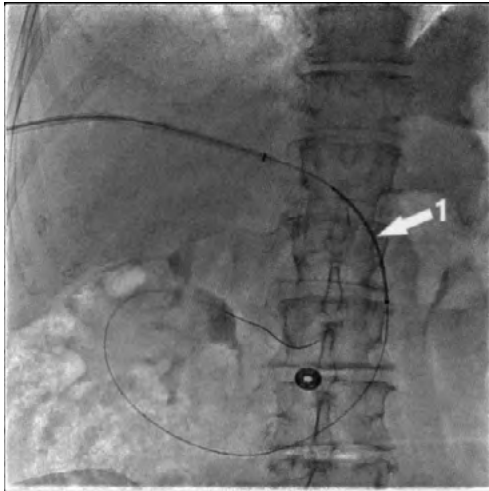
ხორციელდებოდა დათრომბილი მონაკვეთის დისტალურად გადასვლა, კარის ვენის კონფლუენსსა და ჯორჯლის ზემო ვენაში, და სრულდებოდა პორტოგრაფია თრომბის კაუდალურად („ქვემოთ“) ამგვარად, ფიქსირდებოდა კარის ვენის თრომბული სტრიქტურის მთელი სიგრძე (სურათი #4.5). შემდეგი ეტაპი დათრომბილი მონაკვეთის დამუშავებაა, რისთვისაც გამტარი მავთულის გაყოლებით თრომბულ მასაში მოთავსდა 8 Fr დიამეტრის ენდოლუმინური ბიპოლარული რადიოსიხშირული აბლაციის კათეტერი (VesOpen, Habib), არსებული თრომბული მასა მუშავდებოდა 15 ვატი ენერჯით, ერთი სესიის ხანგრძლივობა შეადგენს 2 წუთს. სესიების რაოდენობა (1 ან 2) დამოკიდებულია, კარის ვენის თრომბირებული სეგმენტის სიგრძეზე.

რსა-ის შესრულებისთანავე დამუშავებულ არეში ხდებოდა 14 მმ. დიამეტრის, 6 ან 8 სმ სიგრძის თვითგაშლადი ვასკულური სტენტის (Zilver 635TM Vascular Self-Expanding Stent, Cook Medical, ირლანდია) იმპლანტაცია კარის ვენის თრომბირებულ სეგმენტში დროის რეალურ მასშტაბში, რენტგენოსკოპიური კონტროლის ქვეშ (სურათი#6.7). სტენტის შესაყვანი მოწყობილობის ამოღებისთანავე მიმმართველი კათეტერი კვლავ თავსდებოდა კარის ვენაში და სრულდებოდა პორტოგრაფია, რისი საშუალებითაც სრულდება კარის ვენის ბლოკირებული სეგმენტის გამავლობის აღდგენის დოკუმენტირება (სურათი#8).

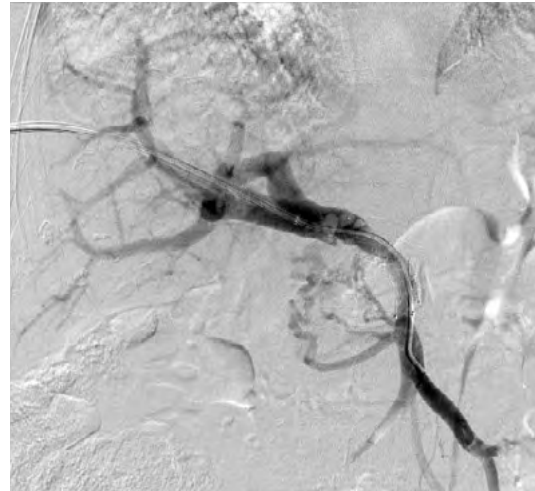საბოლოო პორტოგრაფიის შემდეგ პერიტონეუმის ღრუში სისხლდენის პრევენციის მიზნით დროის რეალურ მასშტაბში ფლუოროსკოპიის კონტროლით ხორციელდება მიმმართველი კათეტერის ამოწევა კარის ვენის კედლის პუნქციის არემდე და ტრანსსპეპატურ სამუშაო არხში ხდება საემბოლიზაციო კოილის (Tornado Embolization Coils; Cook Medical, ირლანდია) და



**სურათი 6.** პ. ბიპოლარული რსა ელექტროდი მოთავსებულია თრომბში



სურათი 7. 1 - ვასკულური სტენტი მოთავსებულია თრომბში



სურათი 8. პორტოგრაფია სტენტის იმპლანტაციის შემდეგ - კარის ვენის თრომბი რეკანალიზებულია, რის გამო ნაკლებად ჩანს კავერნოზული ტრანსფორმაცია

კონტრასტის შემცველი საემბოლიზაციო ღრუბელის შეყვანა. მანიპულაციის ამ ბოლო ეტაპით ტექნიკის მოდიფიცირება განხორციელდა რიგით მეხუთე ჩარევის შემდეგ, რომელიც გართულდა სამუშაო არხიდან სისხლდენით გართულების გამოვლენის შემდეგ. ემბოლიზაციის შემდეგ პუნქციის ადგილი იფარება სტერილური ნახვევით. პაციენტი თავსდება ობსერვაციის განყოფილებაში დაკვირვებისთვის, ერთი ღამით და სტაბილური მდგომარეობის შემთხვევაში ეწერება ბინაზე.

**კვლევის შედეგები:**

კვსთ-ის ენდოპროტული რსა-სა და სი-ის პროცედურის ყველა ეტაპის განხორციელება სრულად მოხერხდა 25 პაციენტიდან 24 (96%) შემთხვევაში. ერთ შემთხვევაში ჩარევა ვერ დასრულდა, რადგან ვერ მოხერხდა გამტარი მავთულის გატარება თრომბული მასის ორგანიზებული გზით. კარის ვენის თრომბისგან თავისუფალი კაუდალური (კარის ვენის კონფლუენსისარე, კვსთ-ის „ქვემოთ“) სეგმენტის კავშირის აღდგენა კვსთ-ის პერიფერიულად, ანუ კრანიულად (კვსთ-ის „ზემოთ“) მდებარე სეგმენტთან ტექნიკურად განხორციელდა ყველა იმ პაციენტთან, რომლებთანაც მოხერხდა ჩარევის ყველა ეტაპის განხორციელება (24). კვსთ-ის შემცველი რეკანალიზებული სეგმენტის დიამეტრი მერყეობდა 5-დან 12 მმ-მდე, რაც დოკუმენტირებული იყო პოსტმანიპულაციური პორტოგრაფიით.

ინტროდიუსერის ამოღების შემდეგ განვითარებული ინტრაპერიტონეული სისხლდენა მანიპულაციის სამუშაო არხიდან დაფიქსირდა ერთ შემთხვევაში (4%). გართულება კუპირებულ იქნა კონსერვატიულად. პროცედურასთან ასოცირებულ სხვა გართულებებს ადგილი არ ჰქონია.

**განხილვა:**

კვსთ-ის მართვა და მენეჯმენტი საკმაოდ რთულია,<sup>4,24</sup> რადგან დამოკიდებულია მრავალ ფაქტორზე, როგორცაა: თრომბის გავრცელება და ხანდაზმულობა,

ღვიძლის ფუნქციური და პაციენტის საერთო მდგომარეობა, თანმხლები/პირველადი დაავადების მიმდინარეობა, სიმძიმე და სხვ.<sup>6,13,20,22</sup> ამდენად მკურნალობის მეთოდები დღეისათვის რჩება გამოწვევად და მოითხოვს მულტიდისციპლინურ მიდგომას – ჰეპატოლოგების, ქირურგების, ინტერვენციული რადიოლოგებისა და ონკოლოგების ჩართულობას და პერსონალიზებულ მიდგომას.<sup>7,24</sup> ლიტერატურაში მოწოდებული მკურნალობის მეთოდები მოიცავს როგორც თერაპიულ/კონსერვატიულ, ასევე ინვაზიურ მენეჯმენტს, ასევე მათ კომბინაციას: ანტიკოაგულაციური თერაპია, ინტრაარტერიული ინფუზიური ქემოთერაპია, ტაქე, სისტემური ქიმიოთერაპია, რადიოთერაპია, თრომბის მექანიკური ფრაგმენტაცია, ქირურგიული თრომბექტომია, ლოკორეგიონული თერაპია, კომბინირებული თერაპია: ტაქე, სისტემური ქიმიოთერაპია, თუმცა აღნიშნული თერაპიული მეთოდების და ჩარევების მეშვეობით, კვსთ-ის მქონე პაციენტებში კარის ვენის რეკანალიზაციით მიღწეული შედეგის როლი საერთო მაჩვენებლების გაუმჯობესებასა და გადარჩენადობაში რჩება საკამათო.<sup>3,6-8,12-14,22-24</sup>

ჩვენს მიერ მოწოდებული რეკანალიზაციის პროცედურა, შესრულებული კვანავლით, ენდოვასკულური რადიოსისმირული აბლაციისა და სტენტის იმპლანტაციის საშუალებით საკმარისად უსაფრთხოდ ჩაუტარდა კვსთ-თ გართულებული ჰქვს-ის მქონე 25 პაციენტს; თრომბირებული მონაკვეთის რეკანალიზაცია და მისი ხარისხი დადასტურებულია პოსტპროცედურული პორტოგრაფიით.

**დასკვნა:**

ჰქვს-სთან ასოცირებული კვსთ-ის რეკანალიზაცია ენდოპროტული რსა-ითა და სი-ით ტექნიკურად გამართული პროცედურაა, რომლის სტანდარტიზება და განხორციელება ინტერვენციული რადიოლოგიის ჩამოყალიბებული სერვისის მქონე კლინიკაში არ წარმოადგენს პრობლემას; იგი შესაძლოა იქნას განხილული აღნიშნული მძიმე კონტიგენტის პაციენტთა მენეჯმენტის ალტერნატიულ მეთოდად, რომლის

წარმატებული განხორციელების შემდეგ შესაძლოა მიღწეულ იქნას მდგომარეობის გაუმჯობესება, რაც გზას გაუხსნის შემდგომი ეფექტური მკურნალობის ჩატარებას პაციენტებში, რომლებიც სიმსივნის ზომის/რაოდენობის, კვსთ-ის განვითარების და ლევილის პარენქიმის ფუნქციის

დაქვეითების გამო არ წარმოადგენენ არც რადიკალური მკურნალობის და არც რაიმე ქმედითი ინტერვენციული მენეჯმენტის კანდიდატებს. აღნიშნული ახალი მეთოდის კლინიკური ეფექტურობის შესასწავლად საჭიროა შემდგომი კვლევების ჩატარება და მონაცემთა ანალიზი.

ლიტერატურა:

References:

1. Khan AR, Wei X, Xu X. Portal Vein Tumor Thrombosis and Hepatocellular Carcinoma - The Changing Tides. *J Hepatocell Carcinoma*. 2021 Sep 7;8:1089-1115. doi: 10.2147/JHC.S318070. PMID: 34522691; PMCID: PMC8434852.
2. Zhang ZM, Lai EC, Zhang C, Yu HW, Liu Z, Wan BJ, Liu LM, Tian ZH, Deng H, Sun QH, Chen XP. The strategies for treating primary hepatocellular carcinoma with portal vein tumor thrombus. *Int J Surg*. 2015 Aug;20:8-16. doi: 10.1016/j.ijsu.2015.05.009. Epub 2015 May 27. PMID: 26026424.
3. Wu TT, Li HC, Zheng F, Ao GK, Lin H, Li WM. Percutaneous Endovascular Radiofrequency Ablation for Malignant Portal Obstruction: An Initial Clinical Experience. *Cardiovasc Intervent Radiol*. 2016 Jul;39(7):994-1000. doi: 10.1007/s00270-016-1317-2. Epub 2016 Mar 4. PMID: 26943811.
4. Quirk M, Kim YH, Saab S, Lee EW. Management of hepatocellular carcinoma with portal vein thrombosis. *World J Gastroenterol*. 2015 Mar 28;21(12):3462-71. doi: 10.3748/wjg.v21.i12.3462. PMID: 25834310; PMCID: PMC4375567.
5. Chen ZW, Lin ZY, Chen YP, Chen J, Chen J. Clinical efficacy of endovascular radiofrequency ablation in the treatment of portal vein tumor thrombus of primary hepatocellular carcinoma. *J Can Res Ther* 2018; 14: 145-9.
6. Jie Shi, MD1, Eric C. H. Lai, MBChB, MRCS(Ed), FRACS1,2, Nan Li, MD1, Wei-Xing Guo, MD1, Jie Xue, MD1, et al. Surgical Treatment of Hepatocellular Carcinoma with Portal Vein Tumor Thrombus. *Ann Surg Oncol* (2010) 17:2073–2080 DOI 10.1245/s10434-010-0940-4
7. Finn, R. S., Zhu, A. X., Farah, W., Almasri, J., Zaiem, F., Prokop, L. J., ... Mohammed, K. (2017). Therapies for advanced stage hepatocellular carcinoma with macrovascular invasion or metastatic disease: A systematic review and meta-analysis. *Hepatology*, 67(1), 422–435. doi:10.1002/hep.29486
8. Llovet JM, Kelley RK, Villanueva A, Singal AG, Pikarsky E, Roayaie S, Lencioni R, Koike K, Zucman-Rossi J, Finn RS. Hepatocellular carcinoma. *Nat Rev Dis Primers*. 2021 Jan 21;7(1):6. doi: 10.1038/s41572-020-00240-3. Erratum in: *Nat Rev Dis Primers*. 2024 Feb 12;10(1):10. PMID: 33479224.
9. Rumgay H, Arnold M, Ferlay J, Lesi O, Cabasag CJ, Vignat J, Laversanne M, McGlynn KA, Soerjomataram I. Global burden of primary liver cancer in 2020 and predictions to 2040. *J Hepatol*. 2022 Dec;77(6):1598-1606. doi: 10.1016/j.jhep.2022.08.021. Epub 2022 Oct 5. PMID: 36208844; PMCID: PMC9670241.
10. Sung H, Ferlay J, Siegel RL, Laversanne M, Soerjomataram I, Jemal A, Bray F. Global Cancer Statistics 2020: GLOBOCAN Estimates of Incidence and Mortality Worldwide for 36 Cancers in 185 Countries. *CA Cancer J Clin*. 2021 May;71(3):209-249. doi: 10.3322/caac.21660. Epub 2021 Feb 4. PMID: 33538338.
11. Kulik, L. M., Carr, B. I., Mulcahy, M. F., Lewandowski, R. J., Atassi, B., Ryu, R. K., ... Salem, R. (2007). Safety and efficacy of 90Y radiotherapy for hepatocellular carcinoma with and without portal vein thrombosis. *Hepatology*, 47(1), 71–81.
12. Bruix J, Sala M, Llovet JM. Chemoembolization for hepatocellular carcinoma. *Gastroenterology*. 2004 Nov;127(5 Suppl 1):S179-88. doi: 10.1053/j.gastro.2004.09.032. PMID: 15508083.
13. Mizandari M, Ao G, Zhang Y, Feng X, Shen Q, Chen M, et al. Novel percutaneous radiofrequency ablation of portal vein tumor thrombus: safety and feasibility. *Cardiovascular and interventional radiology*. 2013;36(1):245-8.
14. Gunvén P. Liver embolizations in oncology: a review. Part I. Arterial (chemo)embolizations. *Med Oncol*. 2008;25(1):1-11. doi: 10.1007/s12032-007-0039-3. Epub 2007 Aug 3. PMID: 18188709.
15. Sheen CL, Lamparelli H, Milne A, Green I, Ramage JK. Clinical features, diagnosis and outcome of acute portal vein thrombosis. *QJM*. 2000 Aug;93(8):531-4. doi: 10.1093/qjmed/93.8.531. PMID: 10924535.
16. Cohen J, Edelman RR, Chopra S. Portal vein thrombosis: a review. *Am J Med*. 1992 Feb;92(2):173-82. doi: 10.1016/0002-9343(92)90109-o. PMID: 1543202.
17. Kloeckner, R., Maehringer-Kunz, A., Dos Santos, D. P., Schotten, S., Graafen, D., Meyer, F., ... Weinmann, A. (2018). Portal vein tumor thrombosis has a direct impact on liver function. *Journal of Hepatology*, 68, S209–S210. doi:10.1016/s0168-8278(18)30633-0
18. Llovet JM, Bustamante J, Castells A, Vilana R, Ayuso Mdel C, Sala M, Brú C, Rodés J, Bruix J. Natural history of untreated nonsurgical hepatocellular carcinoma: rationale for the design and evaluation of therapeutic trials. *Hepatology*. 1999 Jan;29(1):62-7. doi: 10.1002/hep.510290145. PMID: 9862851.
19. Katherine Kaproth-Joslin, MD, PhD\*, Ashwani K. Sharma, MD, Deborah J. Rubens, MD. Ultrasound Imaging and Interventional Treatment of Portal Vein Thrombosis. *Ultrasound Clin* 8 (2013) 237–247
20. Bayraktar, Y. (2006). REVIEW. Etiology and consequences of thrombosis in abdominal vessels. *World Journal of Gastroenterology*, 12(8), 1165. doi:10.3748/wjg.v12.i8.1165
21. Lazoura O, Zacharoulis D, Kanavou T, Rountas C, Katsimboulas M, Tzovaras G, Habib N. A novel experimental animal model of arterial stenosis based on endovascular radiofrequency energy application. *J Invest Surg*. 2011;24(3):123-8. doi: 10.3109/08941939.2011.557470. PMID: 21524178.
22. European Association For The Study Of The Liver; European Organisation For Research And Treatment Of Cancer. EASL-EORTC

- clinical practice guidelines: management of hepatocellular carcinoma. *J Hepatol.* 2012 Apr;56(4):908-43. doi: 10.1016/j.jhep.2011.12.001. Erratum in: *J Hepatol.* 2012 Jun;56(6):1430. PMID: 22424438.
23. Li J, Li C, Zhu G, Yang J, Zhang Y, Yu Z, Xia J. A novel nomogram to predict survival of patients with hepatocellular carcinoma after transarterial chemoembolization: a tool for retreatment decision making. *Ann Transl Med.* 2023 Jan 31;11(2):68. doi: 10.21037/atm-22-6513. Epub 2023 Jan 13. PMID: 36819596; PMCID: PMC9929754.
24. Mizandari M, Azrumelashvili T, Paksashvili N, Kikodze N, Pantsulaia Ia, Janikashvili N, Chikovani T. Tumor Regression in HCC Patient with Portal Vein Tumor Thrombosis after Intraportal Radiofrequency Thermal Ablation. *Case Reports Hepatol.* 2016;2016:6843121. doi: 10.1155/2016/6843121. Epub 2016 Aug 8. PMID: 27579192; PMCID: PMC4992757.

## PORTAL VEIN TUMOR THROMBUS IMAGE GUIDED RECANALIZATION BY ENDO-PORTAL RFA AND STENT IMPLANTATION – TECHNIQUE AND FEASIBILITY

Elene Gotsiridze<sup>1,2</sup>, Tamta Azrumelashvili<sup>1,3</sup>, Malkhaz Mizandari<sup>1,3</sup>

<sup>1</sup>Tbilisi State Medical University, Tbilisi, Georgia; <sup>2</sup>Medical Center Mrcheveli, Tbilisi, Georgia; <sup>3</sup>Department of Diagnostic & Interventional Radiology, New Hospitals Ltd, Tbilisi, Georgia

Contact person: Elene Gotsiridze, Gotsiridze.elene@gmail.com

DOI: <https://doi.org/10.48412/GTBGS.2024.13.56-61>

**Resume** Portal vein tumor thrombosis (PVTT) is the most frequent complication of hepatocellular carcinoma (HCC) 1.2.3.. This complication leads to the rapid deterioration of the liver function and patient's general condition and may transfer patient to the incurable cohort. Accordingly, HCC induced PVTT cases are classified as advanced stage (Stage-C) by the Barcelona Clinic Liver Cancer staging system (BCLC). This population is diverse in terms of the severe liver damage and prevalence of thrombosis; the treatment methods remain controversial 1-8.

Research objective: The original portal vein tumor thrombus image guided recanalization technique is presented; PV strictured segment is processed by endoportral radiofrequency ablation (RFA) with subsequent stent implantation (SI). The same time, the safety and technical results are outlined.

Research methods: We performed recanalization procedure to 25 patients with HCC complicated by PVTT using an innovative 8 Fr diameter bipolar endoportral radiofrequency ablation (RFA) device. After ablation, a 14 mm diameter self-expanding vascular stent was implanted in the PV strictured segment. Procedure result is documented by post-procedure portography.

The technique has been modified by adding the transhepatic working tract embolization by coil implantation and Gel-Foam slurry injection when a case of complication by intraperitoneal bleeding from the working tract was detected.

Results: The procedure has been completed in 24 (96%) cases. Post-procedure portography confirmed portal venous patency restoration in all technically completed cases. Post-procedure complication - intraperitoneal bleeding from the working tract was detected in one case (4%) and has been managed conservatively. No other procedure associated complications were detected.

Conclusion: Recanalization of the PVTT with endoportral RFA and SI is technically feasible and sufficiently safe. It is necessary to evaluate the clinical results of the mentioned intervention and compare its effectiveness with the existing management methods of this problem.

**Key words:** Hepatocellular carcinoma (HCC), Portal vein (PV); Portal vein tumour thrombosis (PVTT); Radiofrequency ablation (RFA); Stent implantation (SI)